MANDIBULE BARBARE A TRÈS FORTE APOPHYSE DE SANDIFORT

ETIENNE PATTE.

Après ses fouilles dans le cimetière barbare de Savigné (Vienne), M. Coquillaud m'a remis quelques crânes; ceux-ci ont fait l'objet d'une monographie; il y avait, avec un débris de crâne, une mandibule et un fragment de fémur provenant d'un même individu, trouvé seul dans un sarcophage à couvercle très sculpté.

Fig. 1. Côté droit.

Le fémur a été étudié spécialement parce que sa tête présente des signes d'une très grave *coxarthrose*. J'ai retardé l'étude de la mandibule. Il est regrettable que tout le squelette de cet individu extrêmement taré n'ait pas été conservé. En me remettant ces restes, M. Coquillaud m'a signalé qu'il avait observé, à la mandibule, une *„double rangée de dents"*.

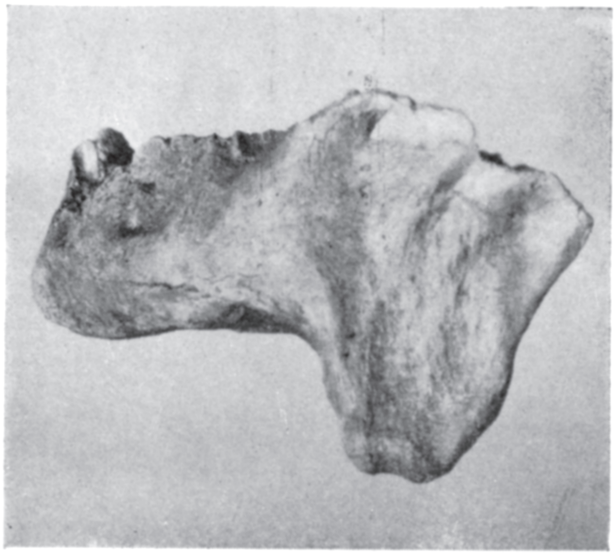

Fig. 2. Côté gauche.

Le frontal du sujet ne présente pas de particularité; son épaisseur est normale, plutôt faible; son diamètre bistéphanique est de l'ordre de 120 mm. ce qui est très normal; ainsi Topinard (1882, p. 578) a trouvé 121,8 comme moyenne pour les Parisiens; le front assez puissant fait songer à un brachycépale. (Le cimetière indiquait une population très hétérogène.)

La mandibule est remarquable par l'extraordinaire développement de l'apophyse de Sandifort, surtout à gauche; celle-ci détermine une voûte ayant une flèche de 15,5 mm; à droite, la flèche est de 7,5. L'apophyse gauche fait une saillie de 22 mm. par rapport au prolongement du bord inférieur.

La mandibule a malheureusement perdu les dents aperçues lors de la découverte; on peut constater que l'alvéole de l'incisive gauche (probablement latérale) est incliné, faisant 60° environ avec le plan horizontal. L'épaisseur de la portion correspondant aux incisives est normale. Du côté gauche, l'os est trop endommagé

Fig. 3. Les 2 faces linguales.

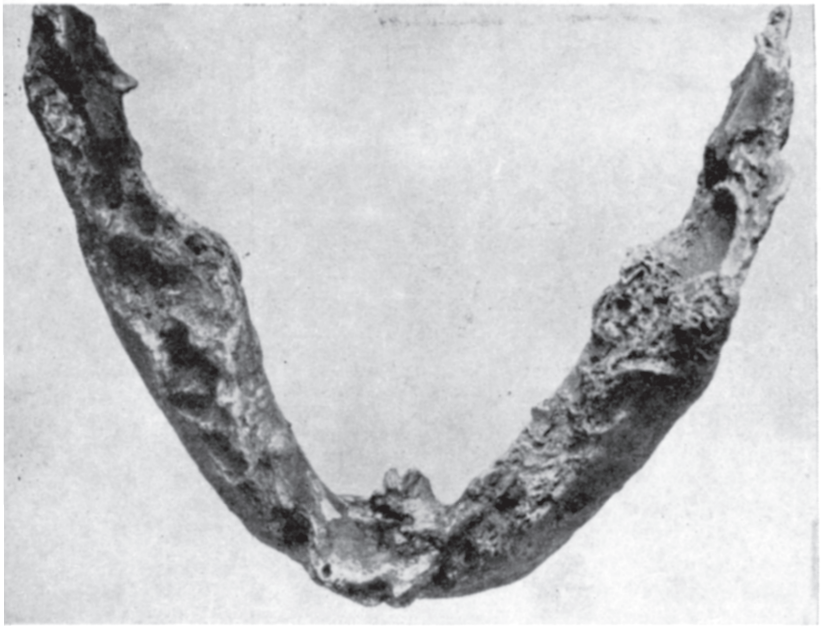

Fig. 4. Face masticatrice.

pour situer les alvéoles; mais, bien au dessus de son emplacement normal, se trouve la crypte de la dent de sagesse, mesurant 12 mm. × 17,5 mm., elle s'ouvrait, par un orifice ovale de 3,5 × 4,75 à 32 mm. au dessus de *l'incisura praemuscularis,* sur la face externe de la branche montante. Du côté droit, on retrouve l'alvéole de la canine légèrement basculé vers l'arrière, celui de la P_2, légèrement incliné vers l'avant et situé juste en arrière du trou mentonnier. Viennent ensuite les creux correspondant aux 3 racines de la M_1, puis l'emplacement de la M_2; la M_3 a pu rester en crypte de la même façon que sa symétrique. On ne voit pas là l'indication d'une double rangée de dents; il se peut que l'on ait été trompé par le chevauchement des dents mal implantées.

Le menton n'offre de particulier que son asymétrie, le triangle mentonnier n'étant net qu'à droite. Les trous mentonniers accusent aussi l'asymétrie. Celui de droite s'ouvre, comme en général, vers l'arrière et un peu vers le haut, – celui de gauche s'ouvre vers le haut et en avant. L'orientation des trous mentonniers étant influencée par le mode d'accroissement de la mandibule, on voit l'intérêt de cette remarque.

A droite, le bord inférieur forme un bourrelet longé supérieurement par un sillon continu; du côté gauche, il forme une saillie moins régulière, non bordée par un tel sillon, mais présentant des stries nettes correspondant à l'insertion du peaucier. A droite, le trou mentonnier est au fond du sillon; à gauche, il est situé au bord inférieur d'une large cupule.

Une autre asymétrie s'observe au niveau de l'échancrure; du côté droit, celui de l'apophyse la moins saillante, le bord inférieur est aminci par rapport à la portion située plus en avant, il est mousse et régulier; au contraire, du côté gauche, le bord est large, mais forme une arête dont le tracé est dévié du côté lingual.

A droite, le prolongement du bord antérieur de la branche montante descend assez bas sous forme d'une saillie mousse. A gauche, ce même prolongement forme une véritable boursouflure, de contour triangulaire, s'étendant de l'ouverture de la crypte de la M_3 jusqu'au bord inférieur.

Les gonions sont extroversés, les champs d'insertion des masséters sont concaves et parcourus par des arêtes subverticales. Du côté gauche, 2 larges saillies aplaties et légèrement incurvées descendent mourir dans cette dépression, puis reprennent du relief en se rapprochant des 2 tubercules inférieurs. Sur le bord antérieur de l'apophyse de Sandifort de droite, se voient trois tubercules très nets (chacun se prolonge par une crête); sur le bord de l'apophyse de gauche, se voient deux tubercules en saillie vers le côté et un en saillie vers le bas; l'apophyse est bien plus forte à gauche qu'à droite.

A la face linguale, on remarque de volumineuses apophyses géni, en grande partie confondues, formant un massif asymétrique, de 12 mm. de haut et 7,5 de large, saillant de 5 mm. environ. Les empreintes digastriques n'ont pas de contour bien défini, celle de droite présente des rugosités et spécialement un petit tubercule situé presque à la symphyse; leur orientation est normale: et, à leur niveau, le bord inférieur de la mandibule est un tranchant mousse. La fossette sublinguale droite est à peine marquée, il n'y en a pas à gauche. La ligne mylohyoïdienne droite (la seule conservée) est presque rectiligne et borde un sillon profond et relativement étroit; dans sa moitié distale, elle forme le rebord mousse du relief de la *pars alveolaris,* tandis que, dans sa moitié mésiale, elle se fond avec le prolongement régulièrement convexe de ce relief.

A la partie supérieure de la *pars alveolaris,* se voientt 2 sinon 3 tubercules; le plus mésial est au niveau du trou mentonnier (= orifice de l'alvéole de la P_1); il a la forme d'un mamelon régulier de 5 mm. de diamètre; le suivant est ovale, de 3,5 × 5 environ, il est rendu bifide par un fin sillon subvertical; le troisième n'est indiqué que par une saillie du contour lorsque l'on regarde la *norma inferior.* Ces reliefs sont des éléments d'un *torus mandibularis;* je n'ose pas attribuer le même sens à une saillie mousse située au sommet du bord alvéolaire, immédiatement en arrière de la canine.

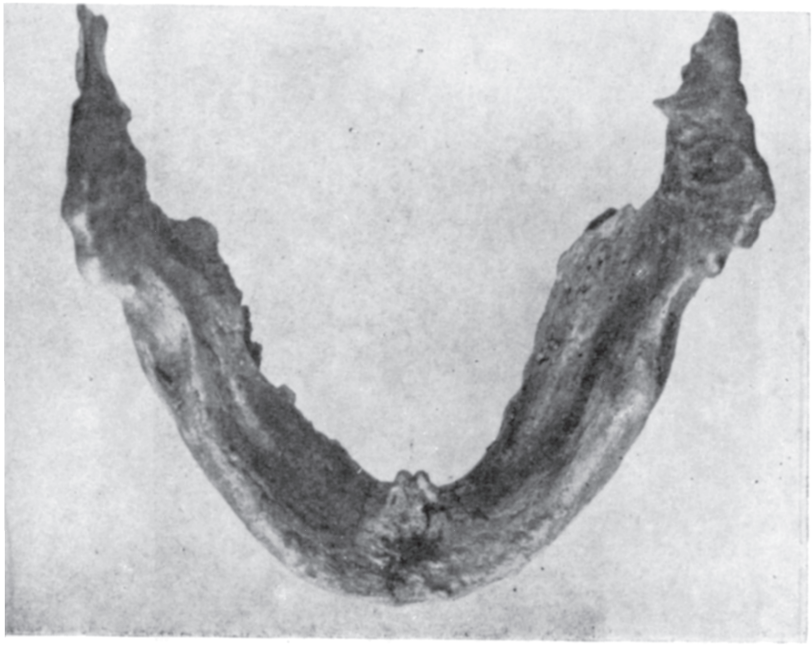

Fig. 5. Base.

A gauche, la face linguale de l'apophyse de Sandifort montre des crêtes obliques sub-parallèles, au nombre de 10 ou 11. A droite, ces crêtes sont impossibles à compter, de 6 à 9, moins continues; la dernière est plutôt un tubercule; la pénultième et l'antépénultième se fusionnent vers le haut en donnant une épine puissante. Trois épines aplaties forment une rangée limitant supérieurement le champ de ces arêtes.

La fracture sub-verticale de l'hémi-mandibule de gauche laisse voir un tissu spongieux sans trace de trabécules orientées.

Il y a une *asymétrie* notable dans l'ensemble. Spécialement celle qu'accusent les trous mentonniers, indique un trouble important au cours de la croissance.

* * *

Une anomalie aussi importante que ces apophyses de Sandifort pose un problème de morphologie. Mais lorsqu'un maître comme Leriche écrit, à propos d'un fait aussi simple que la perforation du sternum par un avévrysme de l'aorte: „le fait demeure sans explication", il apparaît comme téméraire de chercher une solution au problème de l'apophyse de Sandifort.

Il y a, d'ailleurs, comme cela ressort déja d'une ruemarque d'Augier (1931, p. 498), 2 types de processus de Sandifort, dus, l'un à une hyperplasie, l'autre à une hypoplasie voisine[1]); un exemple, qui se rapporte aus second cas, est donné par Amoëdo (1898, p. 553, fig. 63), on ne saurait pas imaginer cette mandibule dépourvue de son apophyse; Amoëdo a, d'ailleurs, dit qu'il s'agissait d'une perte de substance, il a cherché à l'expliquer par une ostéomyélite en cours de croissance, compliquée d'arthrite entraînant l'ankylose de l'articulation temporo-maxillaire[2]).

Sur la mandibule de Savigné, il s'agit, au contraire, de toute évidence d'une hyperplasie. Il en est de même, sur la mandibule classique figurée par Sandifor (Pires de Lima 1915, fig. 11).

Il peut y avoir, dans certains cas, un rapport avec la musculature. Qu'il puisse en être ainsi est nettement indiqué par l'anatomie comparée (cas du cheval, etc...): on sait, par ailleurs, qu'il peut inversement y avoir résorption osseuse là où la musculature est faible ou nulle (cas de l'„atrophie" sénile du crâne et de la mandibule). Bien que Le Double ait cité un processus de Sandifort associé à un masséter atrophié, il est remarquable que la puissance relative de ce muscle est souvent, et en particulier dans le cas présent, mise en évidence par un extroversion plus ou moins accusée de la région goniaque. D'ailleurs, Le Double ne décrit pas l'os, si bien que nous ignorons s'il s'agit d'une hypo- ou d'une hyperplasie.

Mais, il y a aussi un trouble dans *l'ostéogénèse;* on se souviendra de l'asymétrie, spécialement de l'orientation anormale du trou mentonnier du côté gauche, c'est-à-dire du plus difforme, – de l'implantation très défectueuse des dents, – de la boursouflure à l'emplacement de la *prominentia lateralis* (de Rasche), boursouflure qui paraît bien se retrouver chez l'individu de Sandifort. De plus, les dimensions inusitées des apophyses géni me paraissent indiquer une gêne dans l'emploi des muscles qui s'y insèrent[3]).

[1]) On peut donner comme exemple, le Menomenie des *Crania ethnica* (Pl. LXXI).

[2]) Il est curieux que, sur cet exemplaire, la dent de sagesse soit, comme sur le nôtre, logée trop haut.

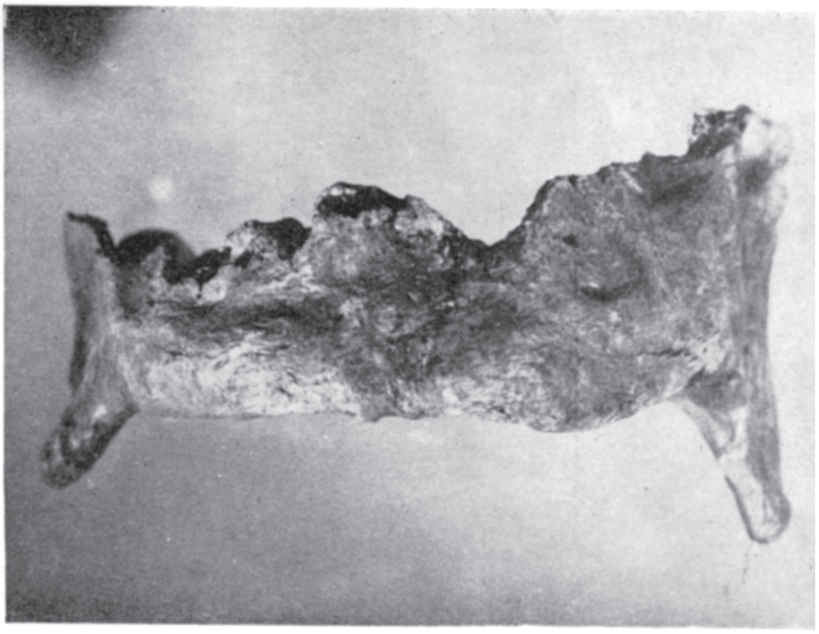

Fig. 6. Face.

Parler de trouble d'ostéogénèse fait songer aux hormones[4]); or il est curieux que les caractères signalés

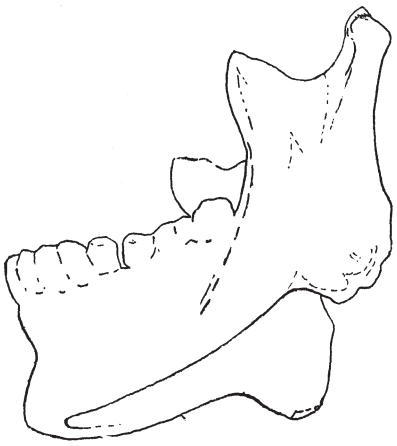

Fig. 10. (D'apres Zoja).

[3]) Y avait-il difficulté partielle ou totale pour ouvrir la bouche?, Toldt a signalé des exemples de processus de Sandifort avec syngnathie. Une telle infirmité serait ici très crocable; l' „arthrite sèche" a nécessité, dans certains cas, une résection temporo-maxillaire; Mauclaire & Dujarier (1909, pp. 173, 179) qui rapportent ces faits, attribuaient au même mal les déformations de la tête du fémur que l'on sépare maintenant sous le nom de coxarthrose. Or, à la différence de l'arthrite qui ne l'est que rarement, l'arthrose vraie est normalement monoarticulaire (Grasset 1960, p. 124). Notre sujet, atteint de coxarthrose, aurait donc peut-être souffert également d'arthrite, celle-ci ayant d'ailleurs pu évoluer en coxarthrose (cf. ib. p. 128).

[4]) Ce à quoi fait songer également la fréquence bien plus faible chez les femmes (Jentsch 1915, p. 160 et passim). L'exemple des nouveau-nés montre qu'il y a des facteurs de croissance, non fonctionnels, à envisager (bien que l'enfant, avant sa naissance, puisse effectuer des mouvements limités de la bouche); dès lors, on peut songer, chez certains adultes, à des troubles mêmes de cette croissance, souvent inanalysables et qui risquent de nous rejeter dans le domaine de l'endocrinologie.

L'exagération de la hauteur du corps entraîne, au niveau du passage de l'artère faciale, la production d'une large concavité, *l'antegonium* (Allen, 1889, p. 11), qui, très, accusé chez certains *acromégales*, met en évidence l'indépendance entre la croissance de la branche et celle du corps de la mandibule.

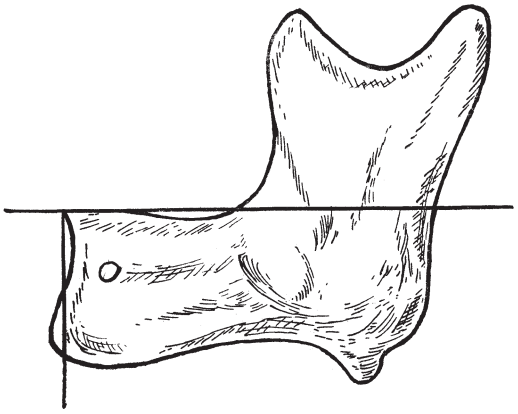

Fig. 11. (D'apres Frizzi).

sont inverses de ceux rencontrés dans l'acromégalie. Dans le cas de l'hypopituitarisme (Weinmann & Sicher 1947, p. 206), le squelette a des caractères d'infantilisme; justement le processus de Sandifort est fort chez le nouveau-né (Augier 1931, p. 504); on note aussi toujours un retard dans l'éruption des dents et la réduction du massif facial, deux facteurs qui, surtout combinés, peuvent expliquer le chevauchement des dents de notre sujet[5]); la réduction de la face se remarque chez le sujet de Sandifort. Mais on n'oubliera pas que les dimensions du frontal et des nasaux de notre sujet sont normales.

Il paraît donc possible de retourner l'explication donnée pour les modifications de la mandibule des acromégales (Weinmann et Sicher, p. 201): „l'accroissement condylaire augmente la distance du condyle aux insertions; les muscles répondent par une augmentation de tonus *(stretchin reflex)*, et la réaction de l'os à la traction est la résorption". Si l'accroissement de la hauteur de la branche est réduit pour une raison ou une autre, la région goniaque peut s'étendre au contraire vers le bas. Peut-être est ce là l'explication de la présence de processus de Sandifort dans des cas de soudure temporomaxillaire.

Mais on peut songer à une autre corrélation avec

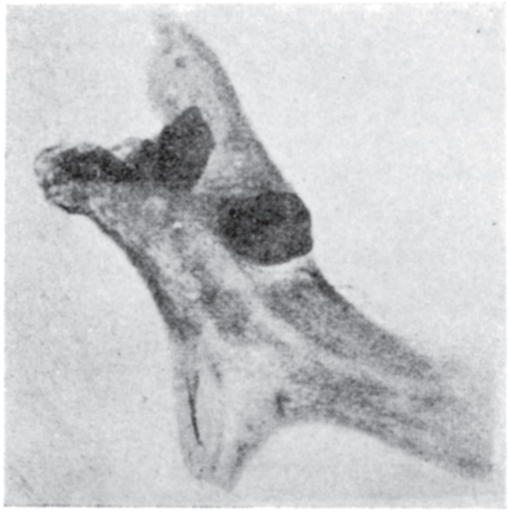

Fig. 7. (D'apres Amoëdo).

[5]) Leopold - Lévi (s. d. p. 55), qui donne les mêmes indications, mentionne expressément le chevauchement des dents.

l'état des muscles. Par l'intermédiaire du périoste, le masséter forme avec le ptérygoïdien interne une sorte de muscle digastrique (Testut & Jacob 1914, p. 229). On peut concevoir que, dans certains cas, la sangle ainsi formée inhibe l'accroissement de l'os; inversement, un relâchement peut permettre une extension de l'os; cela pourrait se produire si le périoste était uni aux aponévroses de façon anormale. Cette hypothèse expliquerait l'irrégularité du bord de la mandibule au dessous de l'insertion du masséter; on constate, en effet, sur la mandibule de Savigné et celles publiées par Sandifort, par Zoja (1889, fig. 1a) et par Frizzi (1910), la présence d'une saillie en bouton rompant la régularité du contour, ce qui ne se produirait pas si la sangle formée par les muscles et le périoste comprimait uniformément l'os.

Quant à ce qui est de la force du muscle, elle peut et elle doit influer; on peut se rappeller la remarque de Hans Virchow (1914, p. 874): de l'os, on ne peut tirer aucune conclusion sur la force ou le mode d'insertion d'un muscle; mais une corrélation est indéniable; W. M. Rogers (1958) en a donné un remarquable exemple: chez un sujet, la mandibule était normale du côté gauche où temporal et masséter étaient également normaux, tandis que, du côté droit où ces muscles étaient réduits à très peu de chose, la région goniaque et l'apophyse coronoïde étaient considérablement atrophiées, il en était de même de la zone d'insertion du masséter sur l'arcade zygomatique. Cet exemple est particulièrement intéressant pour notre cas.

Reste le cas où l'apophyse n'est que la contrepartie d'une *concavité adjacente.*

On peut alors songer à une résorption par manque d'activité; et l'on se rappellera qu'une telle résorption frappe d'abord l'os le plus récent; or nous avons déja vu que le processus est particulièrement fort chez le nouveau-né, mais cela ne fait que reculer le problème; et Leriche et Policard (1926, p. 92) rappellent que formation, évolution et maintien doivent être distingués. Ces auteurs (p. 193) voient surtout un facteur vasculaire et humoral comme cause là où il y a raréfaction.

La localisation de la résorption peut s'expliquer par une tendance à ne se produire que hors des insertions musculaires; dans l'atrophie sénile du crâne, l'os

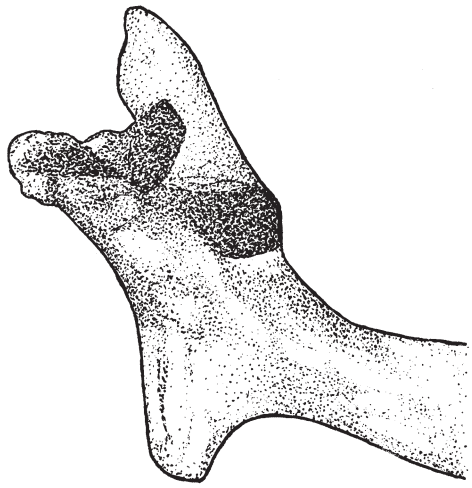

Fig. 8. (D'apres Amoëdo).

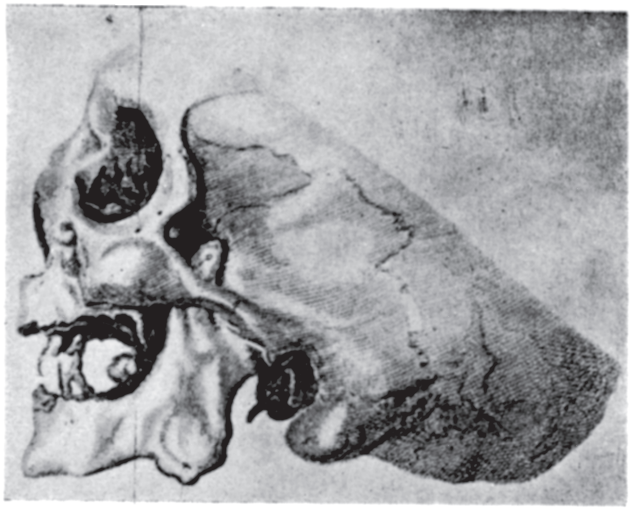

Fig. 9. (D'apres Sandifort 1893).

s'amincit entre la suture sagittale et la ligne courbe temporale supérieure (Regnault 1931, p. 39).

Une nécrose de la mandibule peut être due à une infection dentaire (Weinmann et Sicher, p. 135); mais on expliquerait mal ainsi la localisation de l'accident et la symétrie approchée entre les 2 côtés[6]).

La perte de tissu peut être due à l'ankylose de l'articulation; plusieurs cas ont été observés par Toldt (1904, p. 11 etc...)[7]); il est remarquable que, dans un cas d'ankylose unilatérale, le processus n'existait que du côté immobilisé. Un exemple net est figuré par Amoëdo (1898, fig. 63), la syngnathie était ici attribuée à une ostéomyélite, de sorte que l'on ne peut pas faire la part entre les deux facteurs, inactivité et pathologie osseuse. Toldt (1904, pp. 56, 58) a décrit deux exemples où la saillie était due à une hypoplasie et où le masséter et le ptérygodien interne étaient sous-développés; mais ces 2 cas sont peu convaincants; en effet, il s'agit de tuberculeux morts à l'hôpital. (Toldt ib. p. 59, ne rejette pas la possibilité de la formation par hyperplasie d'une apophyse due à un excès de développement musculaire).

Ces détails anatomiques posent tant de problèmes non résolus qu'il importe de décrire tous les détails de la mandibule et, si l'on peut, du reste du squelette; on évitera ainsi de confondre le sain et le pathologique, les types par excès et les types par défaut.

[6]) J'ai justement constaté l'asymétrie dans 2 cas où la perte de substance était visiblement due à un mal. Dans un cas (Coll. Musée l'Homme, Japonais n° 9117), à gauche, une profonde gorge échancre le bord inférieur juste en avant du gonion sur une largeur de 28 mm. et une profondeur de 8 mm., atteignant ainsi le canal mandibulaire qui n'apparait qu'en un seul petit point, tandis que le côté droit est normal. Dans le second cas (ib. Ancon, Pérou n° 11080) le côté droit seul est atteint; le bord inférieur a considérablement reculé sur une largeur de 4 cm. à partir du gonion, le corps n'a, à ce niveau, que 2 cm. de haut contre 3,5 en avant de la M1. Il s'agit d'un mal si profond que le canal mandibulaire a disparu sur une longueur de 3 cm.

[7]) cf. également Van den Broek (1920, p. 262), Frizzi (1910, p. 272).

BIBLIOGRAPHIE

ALLEN (Harrison) 1889. A clinical study of the skull. *Lecture X des „The Toner lectures"* in *Smithsonian miscell. coll. Vol. 708 (1890), Washington p. 11.*

AMOËDO (Oscar) 1898. — L'art dentaire en médecine légale. *Paris, Masson.*

AUGIER 1931. in Poirier et Charpy. *Traité d'Anatomie humaine. t. I, Paris, Masson.*

BROEK (A. J. P. van den) 1920. — Über Muskelinsertionen und Ursprünge am Unterkiefer; ein Beitrag zur Kinnfrage, in *Zeitschr. f. Morphologie und Anthropologie. Bd. XXI, Heft 2, pp. 227—284. Stuttgart.*

FRIZZI (Ernst) 1910. — Untersuchungen am menschlichen Unterkiefer mit spezieller Berücksichtigung der „Regio mentalis", in *Archiv für Anthropologie. Bd. IX, 1910, p. 252.*

GRASSET (E. J.) 1960. — La coxarthrose. Genève; *Georg. Paris; Masson.*

JENTSCH (Ernst) 1915. — Die Apophysis lemurica. *Zeitschr. f. Morphol. u. Anthropol. (XVII); p. 135—172.*

LE DOUBLE (A. F.) 1906. — Traité des variations des os de la face de l'homme et de leur signification au point de vue de l'anthropologie zoologique. *Paris; Vigot 1906.*

LEOPOLD-LÉVI s. d. — Vue générale sur l'endocrinologie d'après 25 ans de pratique. *Paris; Paul-Martial.*

LERICHE (R.) & POLICARD (A.) 1926. — Les problèmes de la physiologie normale et pathologique de l'os. *Paris, Masson, 1926.*

MAUCLAIRE & DUJARIER 1909. — Maladies des articulations. t. VII du Nouveau Traité de chirurgie de Le Dentu et Delbet, *Paris, Baillière, 1909.*

PATTE (Etienne) 1937. — Etude anthropologique des crânes barbares recueillis par M. Coquillaud à Savigné (Vienne). *B. Soc. Anthrop. Paris; p. 15—62.*

PATTE (Etienne) 1939. — Fémur pathologique d'un cimetière barbare du Poitou. *B. Soc. Anthropol. Paris; pp. 24—29.*

PIRES DE LIMA (Americo) 1915. — Subsidios para o estudo comparado da mandibula de homem e de alguns mamiferos. Arch. de Anatomia e anthropol. (II). *Lisbonne; p. 87.*

REGNAULT (Félix) 1931. — Discrimination des os pathologiques en anthropologie. *B. S. Anthr. Paris; p. 33.*

ROGERS (W. M.) 1958. — The influence of asymetry of the muscles of mastication upon the bones of the face. *Anatomical Record. U. S. A. (131); pp. 617—622.*

TESTUT & JACOB 1914. — Traité d'anatomie topographique, t. I.; Tête, *Paris, Doin.*

TOLDT 1904—1905. — Der Winkelfortsatz des Unterkiefers beim Menschen und bei den Säugetieren und die Beziehungen der Kaumuskeln zu demselben. Sitzungsber. d. Kaiserl. Akad. d. Wissenschaften in Wien. Mathem. naturw. Klasse *J. Bd. 113, 1904; Bd. 114, 1905. Vienne; Gerold.*

TOPINARD 1882. — Liste des mesures et procédés craniométriques de Paul Broca. *Revue Anthrop., p. 577.*

VIRCHOW (Hans) 1914. — Der Unterkiefer von Ehringsdorf, in Z. f. *Ethnol. Bd. XLVI, p. 869.*

WEINMANN et SICHER 1947. Bone and bones; fundamentals of bone biology. *Londres; Kimpton.*

ZOJA (Giovanni) 1889. — Intorno al mucrone dell' angolo della mandibola del Sandifort (Apofisi lemurinica dell' Albrecht). *Rendiconti del R. Instit. Lombardo. Ser. II v. XXI, fasc. XX; Milan.*