ANTHROPOLOGIE * XXIV/2—3 * 1986

LUBOŠ VYHNÁNEK

KONSTITUTIONELLE ATLASBÖGENDEFEKTE

ZUSAMMENFASSUNG — Die Typen von konstitutionellen Atlasbögendefekten kann man morphologisch in vier Rahmengruppen einreihen: A. Defekte des hinteren Atlasbogens, B. Defekte des vorderen Atlasbogens, C. Kombination von Atlasbögendefekten des hinteren und vorderen Atlasbogens, D. Kombination von Atlasbögendefekten und anderen Abweichungen des Atlas, der Schädelbasis und/oder der übrigen Halswirbel.

Das Verfolgen des Vorkommens von diesen Atlasbögendefekten im slawischen mittelalterlichen Knochenmaterial brachte kasuistisch interessante, in den Zusammenstellungen aus dem Gebiet der ČSSR außerordentlich rare Befunde. Unter ihnen findet man z. B. die selbständig entstandene Spina bifida anterior, die Kombination der Spina bifida anterior und der Aplasie einer Hälfte des hinteren Atlasbogens und die Kombination der Spina bifida posterior und des Ponticulus atlantis lateralis. In den Zusammenstellungen mit bekannter Anzahl Skelette mit erhaltenem Atlas ((1672 Skelette, 9.—15. Jhdt.) konnte man die konstitutionellen Atlasbögendefekte bei Erwachsenen in 1.2 % feststellen. Es wurde kein Unterschied zwischen den Männern und Frauen gemerkt. Die Analyse von diesen Befunden und von anderen Einzelfällen führte zur Korrektion einiger Ansichten, welche bisher in der Literatur tradiert worden sind.

SCHLÜSSELWORTE: Atlasbögendefekte — Ossifikationsstörungen — Paläopathologie.

Die komplizierte Entwicklung und die verwickelte Morphologie des kraniovertebralen Übergangs bilden eine breite Unterlage zur Entstehung von einer Reihe klinisch und anthropologisch mehr oder weniger bedeutenden Abweichungen. Der 1. Halswirbel nimmt in der kraniovertebralen Gegend eine Schlüsselstellung ein; seine Abweichungen soll man deshalb mit besonderem Interesse betrachten.

Unter diese Atlasabweichungen gehören die verschiedenen Typen von konstitutionellen Unterbrechungen der Kontinuität des hinteren und vorderen Bogens. Es handelt sich um eine hereditäre Ossifikationsstörung (Bergman 1967), welche sich im Rahmen der anthropologischen komparativen Studien bei unterschiedlichen Populationsgruppen geltend machen kann. Sie ist nichtsdestoweniger auch vom medizinischen Gesichtspunkt aus interessant; die meisten Bögendefekte sind zwar nur differentialdiagnostisch bedeutend, einige Typen von mehr ausgedehnten und komplizierten Defekten stehen aber oft im Zusammenhang mit wichtigen klinischen Symptomen von den okzipitalen Cephalalgien und Zervikalgien bis zur Tetraplegie reichend (Desgrez u. a., 1965, Lehl u. Penndorf, 1965). Es handelt sich vor allem um die Folgen der Instabilität, welche im kraniovertebralen Übergang dabei entsteht. Man darf freilich nicht vergessen, daß die Knochenabweichung nur ein Bestandteil eines Komplexes von Anomalien sein kann, welcher auch die Weichteile einschließt.

Nach Geipel (1935) verläuft die Ossifikation des vorderen und hinteren Atlasbogens unterschiedlich. Der vordere Atlasbogen kann auf drei Arten ossifizieren: a. durch die Bildung eines oder mehrerer Ossifikationskerne in der Mittellinie, b. durch die Bildung von zwei oder mehreren Ossifikationskernen seitlich von der Mittellinie, c. durch allmähliche

Ossifikation, welche von den Massae laterales zur Mittellinie fortschreitet. Die dritte Möglichkeit ist dabei die seltenste. Die von den Massae laterales medialwärts fortschreitende Ossifikation ist aber typisch für den hinteren Bogen.

Die Ossifikation von beiden Atlasbögen soll mit dem 10. Lebensjahr beendet werden (Groskopff u. Tischendorf 1953). Nach Engländer (1934) ist der echte Defekt durch das fibröse Bindegewebe ausgefüllt, während der Pseudodefekt knörpelig übergebrückt ist (er soll als eine „persistierende Knorpelfuge" bezeichnet werden). Im Knochenmaterial ebenso wie beim röntgenologischen Studium der Atlasbögendefekte ist freilich diese Unterscheidung nicht möglich.

Geipel (1930, 1932, 1935), welcher sich ausführlich mit den konstitutionellen Atlasbögendefekten beschäftigte, führt an, daß sie sich in 3.1 % vorfinden. Diese Angabe findet man in der Mehrheit von Arbeiten über den 1. Halswirbel bis zur Jetztzeit. Sie ist offensichtlich berechtigt, auch die anderen Autoren, welche das Vorkommen der konstitutionellen Atlasdefekte verfolgten, weichen von ihr nicht erheblich ab (Bergman, 1967, 2.8 %; Wackenheim, 1974, 2—5 %). Es muß aber erwähnt werden, daß es sich um rezente Serien handelt. Die Frequenz dieser Abweichung ist vor allem durch das Vorkommen der Spina bifida atlantis posterior beeinflusst. Im Vergleich mit den anderen Typen der Defekte ist sie so häufig, daß die übrigen, als kasuistische Befunde diagnostizierten Defekte die Frequenz im Ganzen nicht beeinflussen können. Das Verhältnis zwischen dem Vorkommen bei Frauen und Männern wurde bisher nicht ausführlich verfolgt.

Übersichtlich kann man die konstitutionellen Bögendefekte des 1. Halswirbels in folgender Weise unterteilen:

A. DEFEKTE DES HINTEREN ATLASBOGENS

1. Spina bifida atlantis posterior (Abb. 1a).

Es handelt sich um den häufigsten Atlasbogendefekt. Er kann in der Mittellinie des hinteren Bogens liegen, was man besonders in den Fällen findet, in welchen ihn eine schmale Fissur bildet. Wenn der Defekt breiter ist (die Fugen von 5—10 mm Breite sind keine Ausnahme), kann er sich mehr an eine Seite ausbreiten. Die beiden Bogenhälften enden gegen die Fuge spitzig oder abgerundet, seltener laufen sie in unregelmäßige Osteophyten aus. Diese letzte Beendigungsart bringt Geipel (1932) mit den Ossifikationsvorgängen in Zusammenhang, welche in der Beziehung zum höheren Individualalter stehen.

Unter den in der Literatur beschriebenen Fällen ebenso wie unter unseren eigenen Befunden haben wir niemals eine schmale paramediale Spina bifida atlantis posterior festgestellt, bei welcher gleichzeitig das Tuberculum posterius erhalten blieb. Dieser Höcker fehlte immer auch wenn die Fuge sich auffallend exzentrisch ausbreitete. Offensichtlich sind die paramedialen Formen der Spina bifida atlantis posterior so seltene, daß sie bisher der Beschreibung ausweichen.

Als einen typischen Beispiel der Spina bifida atlantis posterior kann man den Befund aus dem Gr. No. 180 (Mann, 40—50 J.) aus Rajhrad, 9. Jhdt. anführen. Der hintere Atlasbogen ist hier in der Mittellinie untergebrochen, so daß seine beiden Hälften symmetrisch sind. Die Fuge hat die Breite von 6 mm, die Bogenhälften enden gegen sie ziemlich spitzig. Der Umfang des hinteren Bogens ist nicht reduziert. Im Röntgenbild ist die Knochenstruktur des Atlasses normal (*Tab. I, 1*).

Bergman (1967) fügt zur Charakteristik der Spina bifida atlantis posterior als ein charakteristisches Merkmal die Umfangsreduktion des hinteren Bogens an; dieser Zustand soll mit der Spina bifida posterior stets verbunden sein. Einen solchen regelmäßigen Zusammenhang können wir aber nicht bestätigen; im geraden Gegensatz dazu steht z. B. auch der folgende Befund:

Gr. No. 8—60 (Mann, 40—60 J.), Lahovice, 10. Jhdt. (Chochol 1973). Die Spina bifida posterior an diesem Atlas ist leicht exzentrisch, mit dem linksseitigen Übergewicht. Die linke Hälfte des hinteren Bogens endet abgerundet, die rechte unregelmässig osteophytisch. Im Röntgenbild (*Tab. I, 2*) sieht man klar, daß der strukturell normale hintere Atlasbogen ziemlich umfangreich, ja fast hyperostotisch ist.

Spina bifida atlantis posterior — wenn sie selbstständig vorkommt — ist kein Grund für klinische Beschwerden. Anders ist es aber, wenn man sie als einen möglichen Bestandteil einer kombinierten, klinisch wichtigen kraniovertebralen Anomalie betrachtet.

2. Lateraldefekt des hinteren Atlasbogens (Abb. 1b).

Bei dieser interessanten Form des konstitutionellen Defektes des hinteren Atlasbogens sind seine beiden Hälften dorsal zusammenverschmolzen, aber eine von ihnen ist von der Massa lateralis durch eine Fuge abgetrennt; es fehlt hier also der Sulcus arteriae vertebralis. Es handelt sich um einen Befund, der bisher vor allem aus den Präparatensammlungen bekannt ist. Vielleicht das erstemal wurde er im Detail von Geipel (1932) beschrieben. In der klinischen Praxis ist dieser Befund nur schwer zu diagnostizieren; zur Jetztzeit könnte zu dieser Diagnose die CT oder MR Untersuchung mehr beitragen. Im Zusammenhang mit einer anderen Atlasabweichung wurde nichtsdestoweniger der laterale Defekt auch mit Hilfe der klassischen Röntgenuntersuchung z. B. von Budin u. Sondheimer (1966) diagnostiziert.

In unserer Serie von konstitutionellen Atlasbogendefekten haben wir diesen Typ nicht gefunden.

3. Aplasie einer Hälfte des hinteren Atlasbogens (Abb. 1c).

Als eine Bogenshälfteaplasie bezeichnet man den Zustand, bei welchem der Defekt des hinteren Atlasbogens von einer Massa lateralis bis in die Mittellinie oder noch weiter reicht. Die Prävalenz der Lokalisation dieser Abweichung an der linken oder rechten Seite wurde bisher nicht erwiesen.

C. Wells (1963) macht auf die kammförmige Erhebung des oberen Randes der Bogenhälfte des 2. Halswirbels aufmerksam, welche mit der Absenz der Atlasbogenhälfte korrespondieren kann. Diese Prominenz scheint den defekten Atlasbogenteil gewissermaßen zu kompensieren. Es handelt sich um keinen Befund, welcher unbedingt die Atlasbogenhälfte begleitet, doch auch in unserer Serie haben wir einen ähnlichen Zustand gefunden:

Am Atlas des Skeletts aus dem Gr. No. 1159 (Frau, 40—50 J.) aus Mikulčice—Klášteřisko, 9.—10. Jhdt., fehlt die linke Hälfte des hinteren Bogens. Die rechte Bogenhälfte reicht nicht bis in die Mittellinie, ihr Ende ist fast schlegelförmig abgerundet; sie ist sehr massiv (*Tab. I, 3a*). Mit diesem Bogendefekt korrespondiert ein Höcker auf dem oberen Rand der linken Bogenhälfte des Axis, welcher komplett mit der Kompakta bedeckt ist und welcher die normale spongiöse Struktur im Röntgenbild aufweist (*Tab. I, 3b*).

Tab. I

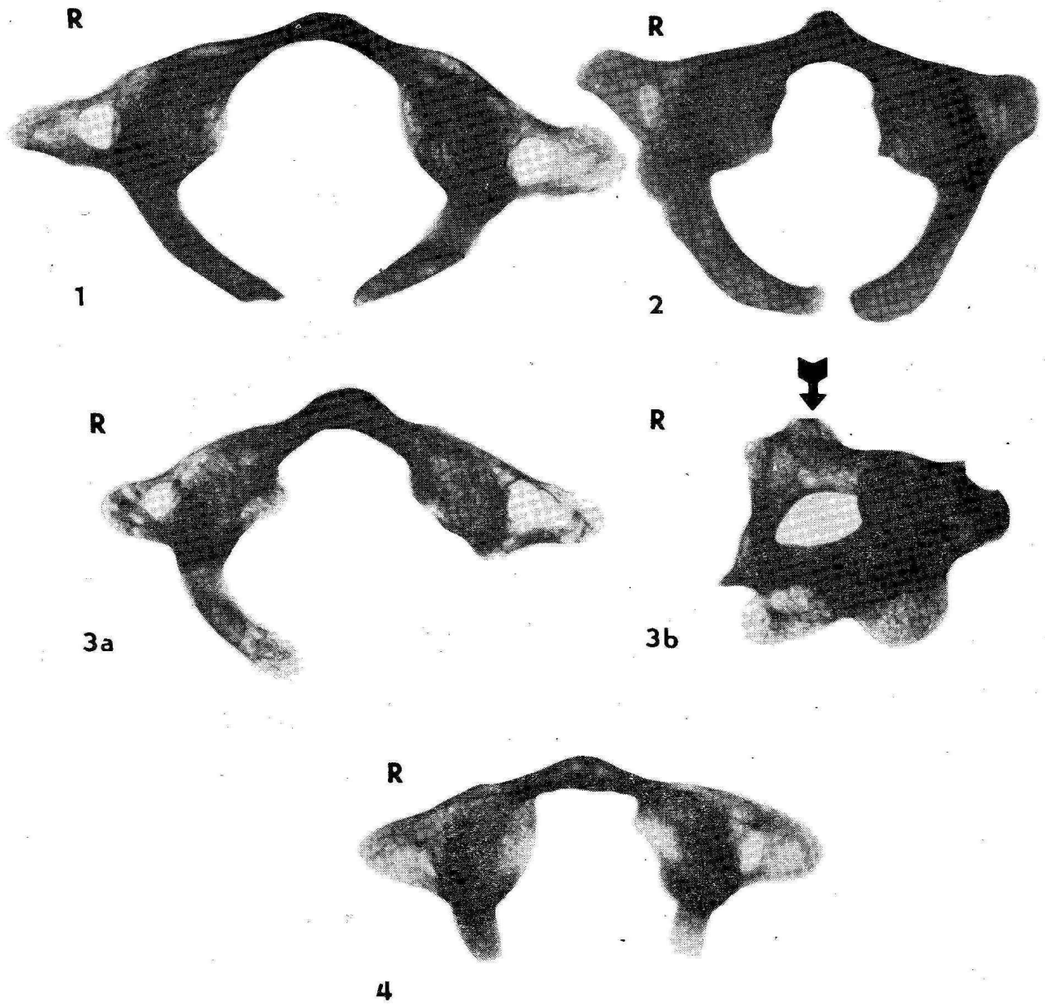

TAB. I. *1. Spina bifida atlantis posterior. Rajhrad, 9. Jhdt., Gr. No 180, Mann, 40—50 J. — 2. Spina bifida atlantis posterior am massiven hinteren Atlasbogen. Lahovice, 10. Jhdt., Gr. No. 8/60, Mann, 40—60 J. — 3. Aplasie der linken Hälfte des hinteren Atlasbogens (a), korrespondierender Höcker des oberen Randes der linken Hälfte des Axisbogens (b), Mikulčice-Klášteřisko, 9.—10. Jhdt., Gr. No. 1159, Frau, 40—50 J. — 4. Aplesie des hinteren Atlasbogens. Olomouc-Burg, 14.—18., Jhdt., Gr. No. 6—S 1/85, Mann, 50—60 J.*

4. Aplasie des hinteren Atlasbogens (Abb. 1d).

Bei der kompletten Aplasie fehlt der ganze hintere Atlasbogen. Üblicherweise reicht der Defekt von einer Massa lateralis bis zu der anderen; wie wir an eigenem Beispiel demonstrieren können, können doch bei sonst aplastischem Bogen seine Residuen bei den Massae laterales entwickelt werden, welche den Sulcus a. vertebralis tragen:

Am Skelett aus dem Gr. No. 6-S 1/85 (Mann, 50—60 J.) aus Olomouc-Burg, 14.—18. Jhdt., sind die Massae laterales und der vordere Atlasbogen symmetrisch entwickelt, aber der hintere Bogen

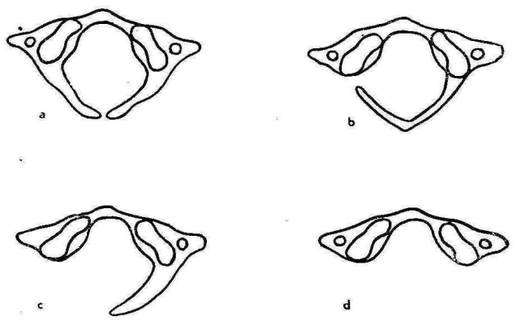

ABB. 1. *Defekte des hinteren Atlasbogens: a) Spina bifida atlantis posterior. b) Lateraldefekt des hinteren Atlasbogens. c) Aplasie einer Hälfte des hinteren Atlasbogens. d) Aplasie des hinteren Atlasbogens.*

fehlt. An beiden Seiten findet man an der hinteren Wand der Massae laterales flache, stumpf beendete Ausläufer, welche den Sulcus arteriae vertebralis tragen (*Tab. I, 4*). Sie sind voll mit Kompakta bedeckt.

Aus der Literatur kennt man noch andere Varianten der Aplasie des hinteren Bogens, und zwar mit feinen Knöchelchen in seinem vorausgesetzten Verlauf. Trefftz u. Bernard (1963) fanden ein solches Ossiculum in der Gegend des Tub. posterius, Alslev (1954) im Gebiet der rechten Bogenhälfte. Ähnliche Fälle könnte man aber im archäologisch geborgenen Knochenmaterial kaum differenzieren

B. DEFEKTE DES VORDEREN ATLASBOGENS

1. Spina bifida atlantis anterior (Abb. 2a).

Spina bifida anterior ist ein erheblich seltener Befund als die Spina bifida posterior. Üblich beschreibt man sie als eine schmale, in der Mittellinie oder seitlich von der Mittellinie liegende Lücke im hyperostotischen vorderen Bogen, welche immer zusammen mit der Spina bifida posterior vorkommt (Wackenheim, 1974). Dieser Ansicht stimmen wir nicht zu; in unserem Material haben wir noch eine andere Form der selbständig vorkommenden Spina bifida anterior festgestellt, welche nicht von der Koinzidenz mit der Spina bifida posterior abhängt und welche ein anderes morphologisches Aussehen hat. Es fehlt hier vor allem die hyperostotische Umgebung, welche man bei dem ersten Typ als äußerst charakteristische hervorhebt:

Der vordere Atlasbogen des Skeletts aus dem Gr. No. 30/66-1 (Mann, Erwachsener) aus Bílina, 10.—13. Jhdt., ist in der Mittellinie durch eine 4 mm breite Fuge untergebrochen. Beide Hälften des Bogens enden fast spitzig, sie sind mit Kompakta voll bedeckt (*Tab. II*, 1). Alle Andeutung des Tuberculum anterius fehlt. Es bestehen hier keine Merkmale einer Überwucherung in der Umgebung der Spina bifida. Als eine beigesellte Abweichung findet man das spaltförmige ventralwärts geöffnete Foramen transversarium links.

Ein anderer Befund der selbständig entstandenen Spina bifida anterior stammt aus dem mittelalterlichen Teil der Skelettserie aus dem slawischen Gräberfeld in Ducové (Gr. No. 38, s. Hälfte des 10.—15. Jhdt.). Es handelt sich um ein 7jähriges Kind; der hintere Atlasbogen ist völlig ossifiziert und komplett, der vordere Bogen ist jedoch in zwei symmetrische Hälften geteilt, zwischen welchen eine Spalte von 4 mm bleibt. Sie sind gegen die Spalte fast spitzig beendet ähnlich wie im ersten obenerwähnten Fall, ihre Enden sind mit der glatten Kompakta bedeckt. Obwohl es sich um ein Kind unter 10 Jahre handelt, der Befund lässt keinen Zweifel von der Diagnose erwecken.

Wir glauben, daß das Aussehen der Spina bifida anterior völlig von der Ossifikationsart des vorderen Atlasbogens abhängt. In unseren zwei Fällen von selbständig vorkommenden Spina bifida anterior handelt es sich offensichtlich um Zustand nach der von den Massae laterales medialwärts fortschreitenden Ossifikation, während die medialen und paramedialen, im hyperostotischen Gebiet liegenden Spalten mehr der Störung aus den Kernen im mittleren Bogenteil ausgehenden Ossifikation entsprechen.

2. Aplasie des vorderen Atlasbogens (Abb. 2b).

Diese Anomalie stellt einen raren Befund vor, welcher für seinen Träger ebenso wichtig wie die komplette Aplasie des hinteren Bogens ist. Es fehlt dabei der ganze vordere Atlasbogen, der Defekt reicht von der einen Massa lateralis zu der anderen. Einen klassischen Fall demonstrierten z. B. Brocher u. Masset (1965) bei einer 51jährigen Frau mit Parästhesien der oberen Extremitäten. Die Anomalie ist aber auch aus den anatomischen Zusammenstellungen bekannt (Engländer, 1934). In unserer Serie haben wir sie aber nicht getroffen.

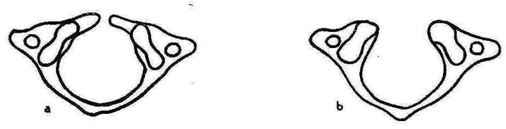

ABB. 2. *Defekte des vorderen Atlasbogens: a) Spina bifida atlantis anterior. b) Aplasie des vorderen Atlasbogens.*

Es ist bemerkenswert, daß der ossifizierte vordere Atlasbogen physiologisch bei einigen Beuteltieren fehlt (Le Double 1912); da handelt es sich aber nicht um die echte Aplasie des vorderen Bogens, da der Raum zwischen den Massae laterales knorpelig übergebrückt ist.

C. KOMBINATION VON DEFEKTEN DES HINTEREN UND VORDEREN ATLASBOGENS

1. Spina bifida atlantis anterior et posterior (Abb. 3a).

Das gleichzeitige Auftreten der vorderen und hinteren Spina bifida atlantis führt zur seiner Trennung in zwei Hälften, welche symmetrisch sind, wenn die Fugen vorne und hinten in der Mittellinie liegen, was nicht immer der Fall ist. Die englisch schreibenden Autoren bezeichnen diesen Zustand als „Split atlas" — ein gespaltener Atlas. In den meisten in der Literatur beschriebenen Fällen tritt bei der Kombination der Dehiszenz des vorderen und hinteren Bogens ein ersichtlicher Unterschied zwischen ihrem Charakter hervor. Die Spina bifida anterior ist nämlich stets in einer auffallend hyperostotischen Umgebung situiert,

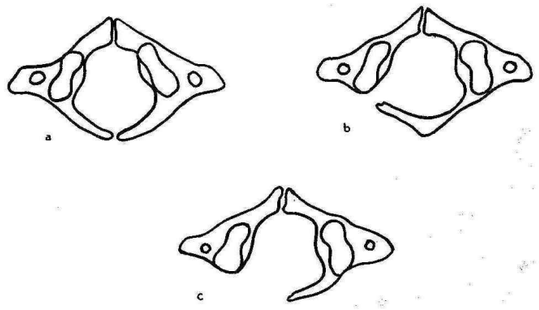

ABB. 3. *Kombination von Defekten des hinteren und vorderen Atlasbogens. a) Spina bifida atlantis anterior et posterior. b) Spina atlantis anterior und der laterale Defekt des hinteren Bogens. c) Spina bifida atlantis anterior und Aplasie einer Hälfte des hinteren Atlasbogens*

die Spina bifida posterior dagegen an einem im Umfang reduzierten Arcus posterior. Diesen Unterschied von Charakter des Befundes am vorderen und hinteren Bogen konnten wir auch bei unseren Fällen von „Split atlas" beobachten, doch nicht immer im vollen Ausmaß:

Am Atlas aus dem Gr. No. 1878 (Erwachsener, Ducové, 2. Hälfte des 10.—15. Jhdt.) sind beide Bögen in zwei symmetrischen Hälften geteilt. Die Spalte im vorderen Bogen ist schmal, von unregelmäßigen Flächen begrenzt, welche völlig miteinander korrespondieren. Die beiden Hälften des vorderen Bogens sind massiv, die Ränder bei der Spina bifida sind kammförmig aufgehoben. Die Spina bifida posterior hat die Breite von 5 mm, die Hälften des hinteren Bogens sind gegen die Fuge stumpf beendet. In diesem Fall ist aber die erwartete Umfangsreduktion des hinteren Bogens nicht erheblich (*Tab. II, 2*).

Keine Umfangsreduktion des hinteren Atlasbogens findet man bei dem gleichzeitigen Vorkommen der vorderen und hinteren Spina bifida auch am Skelett aus dem Gr. No. 1131 (Mann, 30—40 J.) aus Mikulčice-Klášterisko (9.—10. Jhdt.) (*Tab. II, 3*). Hier ist sogar der hintere Atlasbogen massiver als der vordere. Die beiden Spalten haben dabei das charakteristische Aussehen, die vordere ist mit unregelmäßigen vertikalen Flächen abgegrenzt, welche nach vorne herausgezogene Ränder haben, die hintere ist von abgerundeten Enden der Bogenhälften begrenzt.

Der „Split atlas" stellt einen kasuistisch raren Befund vor, welcher aber klinisch sehr wichtig ist (Albrecht u. Castrischer 1968). Die Instabilität, welche er verursacht, kann zum lateralen Gleiten des Atlasses führen (Budin u. Sondheimer 1966).

2. Spina bifida atlantis anterior und der laterale Defekt des hinteren Bogens (Abb. 3b).

Diese Kombination wurde schon von Geipel (1932) beschrieben. Es handelt sich um eine besondere und rare Form der doppelten Kontinuitätsunterbrechung des Atlasses, bei welcher einerseits die Spina bifida anterior im hyperostotischen mittleren Teil des vorderen Bogens, andererseits der laterale Defekt des hinteren Bogens dicht hinter der Massa lateralis an Stelle des Sulcus arteriae vertebralis figuriert. In gewissem Maße dokumentiert dieser Befund wieder, daß die Spina bifida anterior nicht unbedingt mit der Spina bifida posterior verbunden ist.

In unserer Zusammenstellung von konstitutionellen Atlasbögendefekten haben wir diesen Typ nicht gefunden.

3. Spina bifida atlantis anterior und Aplasie einer Hälfte des hinteren Atlasbogens (Abb. 3c).

Es handelt sich um eine Kombination von Atlasbögendefekten, welche ganz außergewöhnlich ist. Die Spina bifida anterior ist dabei mit der Absenz einer der Hälften des hinteren Bogens am demselben Atlas verbunden.

In der Literatur haben wir die Beschreibung dieser Abweichung nicht gefunden. Einen solchen vereinzelten Fall konnten wir aber in unserem Material diagnostizieren:

Gr. No. 479 (Frau, 20—30 J.), Rajhrad, 9. Jhdt. Am vorderen Atlasbogen dieses Skeletts findet man die Spina bifida anterior, welche in der Mittellinie lokalisiert ist und von vertikalen, fast glatten Flächen mit ventral prominierenden Rändern begrenzt ist. Der hintere Atlasbogen ist nur von seiner rechten Hälfte repräsentiert; gegen die Mittellinie nimmt ihr Umfang ab. Sie läuft in eine scharfe Spitze auf. Die linke Hälfte des hinteren Bogens fehlt komplett, die Massa lateralis ist an dieser Seite dorsalwärts glatt begrenzt (*Tab. II, 4*).

D. KOMBINATION VON ATLASBÖGENDEFEKTEN UND ANDEREN ABWEICHUNGEN DES ATLAS, DER SCHÄDELBASIS UND/ODER DER ÜBRIGEN HALSWIRBEL

Wie es schon früher erwähnt ist, die Atlasbögendefekte können zusammen mit anderen konstitutionellen Abweichungen vorkommen, welche gleichzeitig entweder am Atlas selbst, an anderen Bestandteilen des kraniovertebralen Übergangs oder an den übrigen Halswirbeln erscheinen. Es existiert eine ganze Reihe von solchen Kombinationsmöglichkeiten, von welchen wir nur einige erwähnen.

1. Spina bifida atlantis und geöffnetes Foramen transversarium atlantis.

Die Möglichkeit der Koinzidenz des nach vorne geöffneten Foramen transversarium mit der Spina

Tab. II

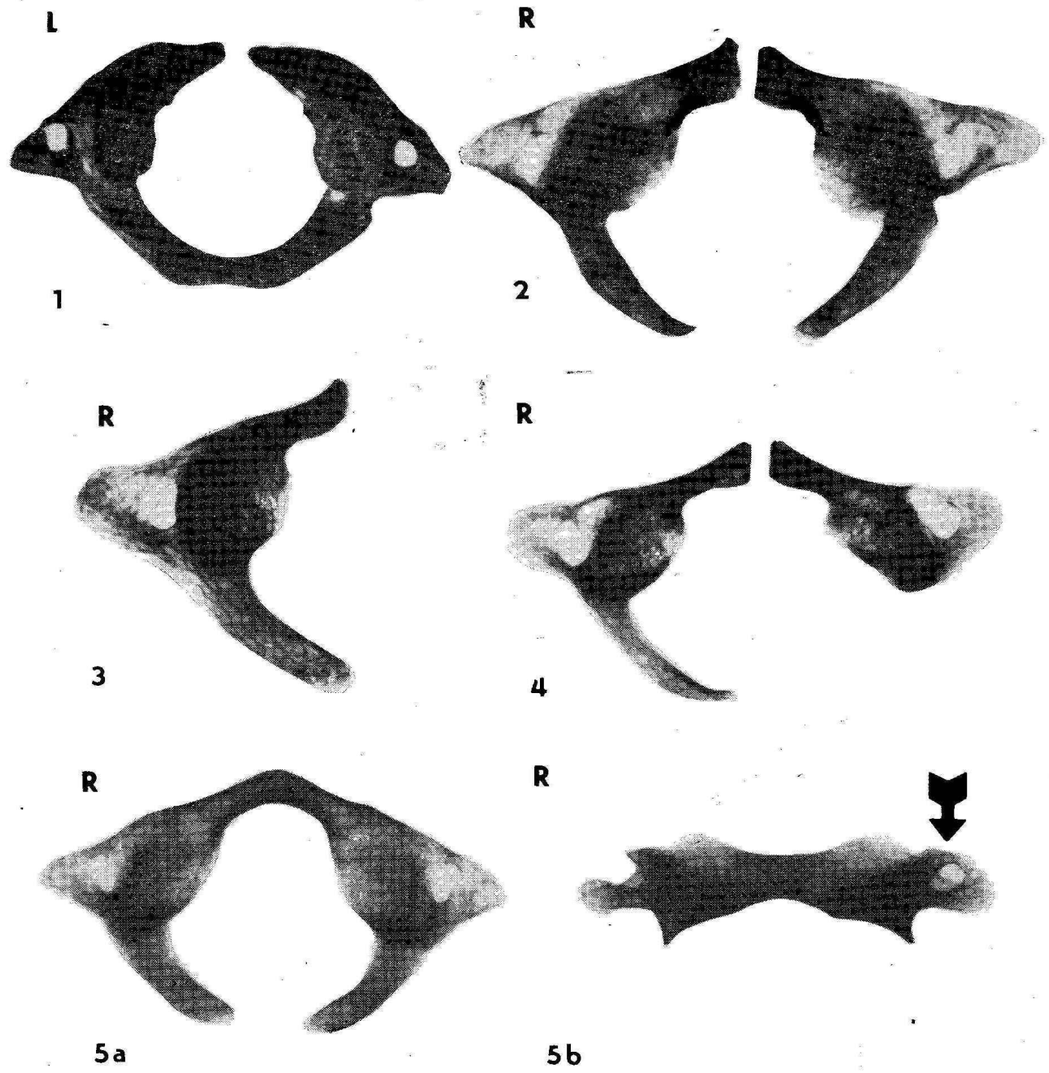

TAB. II. *1. Spina bifida atlantis anterior. Bílina, 10.—13. Jhdt., Gr. No. 30/66-1, Mann, Erwachsener. — 2. „Split atlas". Ducové, 10.—15. Jhdt., Gr. No. 1878, Erwachsener. — 3. „Split atlas". Keine Umfangsreduktion des hinteren Atlas bogens. Mikulčice-Klášteřisko, 9.—10. Jhdt., Gr. No. 1131, Mann, 30—30 J. — 4. Spina bifida atlantis anterior und der laterale Defekt des hinteren Bogens. Rajhrad, 9. Jhdt., Gr. No. 479, Frau, 20—30 J. — 5. Gleichzeitiges Vorkommen der Spina bifida atlantis posterior (a) und des Ponticulus atlantis lateralis (b). Mikulčice-Klášteřisko, 9.—10. Jhdt., Gr. No. 1531, Kind, 12—14 J.*

bifida atlantis posterior ist wohl bekannt; sie wurde z. B. von Bergman (1967) demonstriert. Ein an beiden Seiten nach vorne geöffnetes Foramen transversarium und die Spina bifida posterior haben wir am 1. Halswirbel des Skeletts eines 20—30jährigen Mannes aus dem Gr. No. 1560 aus dem Gräberfeld in Ducové (2. Hälfte des 10.—15. Jhdt.) beobachtet. Ein ähnlicher, unilateral rechtsseitiger Befund begleitete die Spina bifida posterior auch am Atlas eines 13—14jährigen Kindes aus dem Gr. No. 746 aus derselben Skelettenzusammenstellung.

Wir haben auch eine gleichzeitig entstandene Spina bifida anterior am Atlas mit spaltgörmig geöffnetem Foramen transversarium links festgestellt, was seltener ist (siehe den obenerwähnten Befund aus dem Gr. No. 30/66-1, Mann, Erwachsener, Bílina, 10.—15. Jhdt., *Tab. II*, 1).

2. Spina bifida atlantis und Ponticulus atlantis.

Problematisch ist die Beurteilung des gleichzeitigen Vorkommen der Spina bifida atlantis und des Ponticulus atlantis. Bergman (1967) hält den Ponticulus atlantis für eine sog. primitive, die Spina bifida atlantis für eine sog. progressive Varietät; er meint deshalb, daß diese zwei Abweichungen niemals zusammen auf einem Atlas vorkommen können. Schon im Buch von Köhler u. Zimmer (1982) findet man aber die Abbildung vom Atlas, auf welchem die Spina bifida atlantis posterior und der Ponticulus atlantis lateralis zu sehen ist. Wir hatten auch die Möglichkeit einen ähnlichen Befund zu diagnostizieren, und nämlich am Skelett aus dem Gr. No. 1531 (Mikulčice-Klášteřisko, 9.—10. Jhdt.), welcher einem 12—14 jährigen Kind gehört. Es handelt sich hier um die Spina bifida atlantis posterior und den linksseitigen Ponticulus atlantis lateralis. Die Spalte der Spina bifida ist breit und liegt in der Mittellinie, die beiden Hälften des hinteren Bogens sind symmetrisch entwickelt, gegen die Spalte abgerundet. Der Ponticulus atlantis lateralis bildet eine massive Überbrückung zwischen der Massa lateralis und dem Processus transversus (*Tab. II, 5a, b*). Die Koinzidenz der Spina bifida und des Ponticulus atlantis ist also möglich.

3. Spina bifida atlantis posterior und die basiläre Impression.

Auf die Koinzidenz der Spina atlantis posterior und der basilären Impression haben Klaus u. Nekula (1980) hingewiesen. Nach ihrer Feststellung begleitet die Spina bifida atlantis 16,2 % Fälle der basilären Impression. Diese Autoren vermuten, daß das gleichzeitige Vorkommen von diesen zwei Abweichungen eine vaskuläre Störung verursachen kann. Es zeigt sich, daß man in der klinischen Praxis bei einer zufällig diagnostizierten Spina bifida atlantis, welche man des öfteren nur für eine unbedeutende Abweichung hält, auch nach der mehr bedeutenden basilären Impression suchen soll. So verschiebt sich die Spina bifida atlantis in den Rahmen von klinisch wichtigen diagnostischen Zeichen.

4. Spina bifida atlantis posterior und die Atlasassimilation.

Oft begleitet die Spina bifida posterior das Verschmolzen des Atlasses mit der Schädelbasis. Nach Schmidt (1959) kommt es zu dieser Koinzidenz sogar in 82 % Fälle von Atlasassimilation. Diese Situation kann freilich während der Lebenszeit vielartig die Funktion des kraniovertebralen Übergangs beeinflussen, besonders wenn z. B. eine vorzeitige Arthrose der Gelenke zwischen Atlas und Axis erscheint. Die Angaben über das Vorkommen dieser Abweichungenkoinzidenz bei alten Populationen fehlen bis zur Jetztzeit; auch in unserem Knochenmaterial aus den slawischen Begräbnisstätten haben wir sie nicht getroffen.

5. Spina bifida atlantis und die konstitutionellen Abweichungen von anderen Halswirbeln.

Es ist erstaunlich, daß man nur außerordentlich die Spina bifida gleichzeitig am Atlas und an anderen Halswirbeln findet. Einen Fall der Koinzidenz mit der Spina bifida des 2. Halswirbels hat z. B. Cybulski (1978) beschrieben; er bleibt aber fast vereinzelt. Es ist vielleicht dadurch verursacht, daß man von diesem Gesichtspunkt aus nicht ausführlich alle Wirbel der Halswirbelsäule untersucht, welche am Atlas einen Wirbelbögendefekt trägt.

Brocher u. Masset (1969) machten aufmerksam auf die Möglichkeit des gleichzeitigen Auftretens der Spina bifida atlantis anterior und der bilateralen Halsrippe. Unserer Meinung nach sind aber interessanter die Fälle, in welchen man neben der Spina bifida atlantis die konstituellen Wirbelblöcke findet. Einen solchen merkwürdigen Befund publizierten z. B. Gejvall u. Henschen (1968) am spätrömischen Skelett, an welchem sie neben dem „Split atlas" 3 benachbarte Blöcke von Hals- und oberen Brustwirbeln gefunden haben.

***

Die Frequenz von konstitutionellen Atlasbögendefekten haben wir in einigen slawischen mittelalterlichen Begräbnisstätten verfolgt; es handelte sich freilich um die Skelettenzusammenstellungen, in welchen die Anzahl Skelette mit erhaltenem 1. Halswirbel bekannt wurde. Die Ergebnisse sind in der *Tabelle I.* angeführt.

Es zeigt sich also, daß das Vorkommen der konstitutionellen Atlasbögendefekte in den slawischen Skelettenzusammenstellungen von Erwachsenen mit erhaltenem 1. Halswirbel in einem Prozent (1.2 %) erscheint, welches tief unter dem erwarteten Durchschnittsniveau (3.0 %) liegt. Diesen Durchschnitt überschreitet zwar das Prozent in einigen Begräbnisstätten, es handelt sich aber um Zusammenstellungen mit geringer Anzahl Skelette. Bei Begräbnisstätten mit umfangreicheren Serien wird der Durchschnitt erreicht (Rajhrad, 9. Jhdt.) oder das Vorkommen wurde sogar enorm niedrig (Ducové, 10.—15. Jhdt., Mikulčice, 9. Jhdt.). Die Beziehungen der Vorkommensunterschiede vom Gesichtspunkt der Datierung

aus bieten einen weiteren Grund zur Überlegung. Zwischen dem Vorkommen bei Frauen und Männern wurde keine statistisch bedeutende Differenz festgestellt.

Da der Typ des Atlasbögendefektes immer eine wichtige Rolle in der Beurteilung des ganzen Zustandes spielt, führen wir in der Tabelle II. die Übersicht von Typsdiagnosen der Befunde an, welche in den Zusammenstellungen in der *Tab. I.* eingereiht sind.

in den angeführten Zusammenstellungen mit bekannter Anzahl Skelette von Erwachsenen mit erhaltenem Atlas diese Anzahl von Kindern unsicher geblieben ist. Der Ergänzung vom Anblick des Typenvorkommens wegen führen wir die Fälle von Atlasbögendefekten bei Kindern aus diesen Serien mindestes übersichtlich an: Ducové, 10.—15. Jhdt., Gr. No. 38. Kind, 7 J. Spina bifida atlantis anterior. Holubice, 11. Jhdt., Gr. No. 184, Kind, 12 J. Spina

TABELLE 1. *Konstitutionelle Atlasbögendefekte in slawischen mittelalterlichen Zusammenstellungen mit bekannter Anzahl Skelette mit erhaltenem 1. Halswirbel (Erwachsene)*

Gräberfelder (alphabetisch)	Datierung	*N* Skelette mit erhaltenem *C* 1. daraus mit Atlasbögendefekt			
		M	F	?	M + F
Abrahám	11. Jhdt.	28 1 = 3.6 %	13 0	0 0	41 1 = 2.4 %
Bílina	10.—13. Jhdt.	22 1 = 4.5 %	11 1 = 9.1 %	0 0	33 2 = 6.0 %
Ducové	10.—15. Jhdt.	402 2 = 0.5 %	411 3 = 0.7 %	1 1	814 6 = 0.7 %
Holubice	11. Jhdt.	27 0	31 2 = 6.4 %	0 0	58 2 = 3.6 %
Libice	9.—11. Jhdt.	54 2 = 3.7 %	34 0	0 0	88 2 = 2.3 %
Mikulčice 1. Gräberfeld	9. Jhdt.	36 0	12 0	0 0	48 0
Mikulčice 2. Gräberfeld	9. Jhdt.	75 0	43 0	0 0	118 0
Mikulčice 3. Gräberfeld	9. Jhdt.	10 0	10 0	0 0	20 0
Mikulčice-Klášteřisko	9.—10. Jhdt.	39 1 = 2.5 %	45 3 = 6.6 %	0 0	84 4 = 4.8 %
Mikulčice, Gräberfeld bei der 12. Kirche	9.—10. Jhdt.	7 0	13 0	0 0	20 0
Rajhrad	9. Jhdt.	105 1 = 0.9 %	201 3 = 1.5 %	0 0	306 4 = 1.3 %
Velké Bílovice	9.—10. Jhdt.	9 0	8 0	0 0	17 0
Vel. Hostěrádky	11.—12. Jhdt.	4 0	8 0	0 0	12 0
Znojmo-Hradiště	11.—13. Jhdt.	5 0	8 0	0 0	13 0
Zusammen	9.—15. Jhdt.	823 8 = 0.9 %	848 12 = 1.4 %	1 1	1 672 21 = 1.2 %

Es zeigte sich das evidente Übergewicht des selbständigen Vorkommens der Spina bifida atlantis posterior (14 Fälle von 21 Befunden der Atlasbögendefekte), welche sich noch an anderen kombinierten Zuständen beteiligte (d. h. an weiteren 4 Befunden). Dieses Übergewicht der Spina bifida atlantis posterior in der Serie der Atlasbögendefekte ist aber nicht überraschend, am Grund von Erfahrungen aus der klinischen Praxis konnte man ihre reiche Vertretung voraussetzen.

Alle Angaben in der *Tab. 1. und Tab. 2.* beziehen sich nur auf die Skelette von Erwachsenen. Die Befunde bei Kindern sind hier nicht erwähnt, da auch

bifida atlantis posterior. Mikulčice-Klášteřisko, 9. bis 10. Jhdt., Gr. No. 1531, Kind, 12—14 J. Spina bifida atlantis posterior et Ponticulus atlantis lateralis lat. sin. (siehe Tab. 2,5a, b).

Diese drei Befunde bei Kindern ebenso wie die früher angeführten Fälle aus Zusammenstellungen, in welchen man die Frequenz der Atlasbögendefekte wegen unbekannter Anzahl Skelette mit erhaltenem Atlas nicht verfolgen kann, zeugen für den Wert der Analyse auch von diesen Einzelbefunden; auch unter ihnen kann man die Befunde mit Merkmalen finden, welche zur besseren Erkenntnis der konstitutionellen Atlasbögendefekte beitragen kann.

TABELLE 2. *Übersicht der Typen von Atlasbögendefekten in den Skelettenzusammenstellungen aus der Tab. 1*

Gräberfeld Datierung	Gr. No.	Geschl.	Alter	Typ der Atlasbögendefekte
Abrahám 11. Jhdt.	CXXVII	Mann	40—50 J.	Spina bifida post.
Bílina 10.—13. Jhdt.	12/62 30/66-1	Frau	50—60 J. Erw.	Spina bifida post. Spina bifida post. + For. transv. apertum lat. dx.
Ducové 10.—15. Jhdt.	618 722 932 1 391 1 560 1 878	Mann Frau Frau Frau Mann ?	30—40 J. 40—50 J. 30—40 J. 50—60 J. 20—30 J. Erw.	Spina bifida post. Spina bifida post. Spina bifida post. Spina bifida post. Spina bifida post. + For. transv. apertum lat. utr. Spina bifida post. et ant.
Holubice 11. Jhdt.	174 198	Frau Frau	20—30 J. 20—30 J.	Spina bifida post. Spina bifida post.
Libice 9.—11. Jhdt.	58 84	Mann Mann	40—50 J. 30—40 J.	Spina bifida post. Spina bifida post.
Mikulčice-Klášteřisko 9.—10. Jhdt.	1 131 1 159 1 252 1 351	Mann Frau Frau Frau	30—40 J. 40—50 J. 40—50 J. 30—40 J.	Spina bifida post. et ant. Aplasie der linken Hälfte des hinteren Atlasbogens Spina bifida post. Spina bifida post.
Rajhrad 9. Jhdt.	51 158 180 479	Frau Frau Mann Frau	20—30 J. Erw. 40—50 J. 20—30 J.	Aplasie der linken Hälfte des hinteren Atlasbögens Spina bifida post. Spina bifida post. Spina bifida ant. + Aplasie der linken Hälfte des hinteren Atlasbogens

SCHLUSSWORT

Das Studium der konstitutionellen Atlasbögendefekte in slawischen mittelalterlichen Knochenzusammenstellungen bildete eine Unterlage zur Ausarbeitung einer systematischer Unterteilung dieser Abweichung. Im slawischen mittelalterlichen Knochenmaterial konnte man die Atlasbögendefekte in 1.2 % von Erwachsenen feststellen. Unter den Befunden im studierten Material konnte man kasuistisch interessante Fälle diagnostizieren, welche bisher in den Zusammenstellungen aus dem Gebiet der ČSSR nicht beschrieben worden sind; daneben führte die Analyse von den eigenen Befunden zur Korrektion einiger bisher in der Literatur tradierten Ansichten und nämlich: a) Spina bifida atlantis posterior ist nicht immer mit der Umfangsreduktion des hinteren Atlasbogens verbunden; b) Spina bifida atlantis anterior kann selbstständig vorkommen; c) Spina bifida atlantis anterior muß nicht unbedingt in hyperostotischer Umgebung liegen, besonders wenn sie selbstständig erscheint; d) an demselben Atlas kann die Spina bifida und Ponticulus atlantis existieren.

LITERATUR

ALBRECHT H. J., CASTRISCHER E., 1968: Spaltbildung im vorderen und hinteren Atlasbogen. *Fortschr. Röntgenstr.*, 108: 543—545.

ALSLEV J., 1954: Eine seltene Fehlbildung des Atlas. *Fortschr. Röntgenstr.*, 81: 411—413.

BERGMAN P., 1967: On varieties of the atlas in man. *Folia morphol.*, XXVI: 129—139.

BROCHER J. E. W., MASSET A., 1965: Die Aplasie des vorderen Atlasbogens. *Fortschr. Röntgenstr.*, 102: 465—467.

BUDIN E., SONDHEIMER F., 1966: Lateral spread of the atlas without fracture. *Radiology*, 87: 1095—1098.

CYBULSKI J. S., 1978: *An earlier population of Hesquiat Harbourl British Columbia.* Brit. Columbia Provincial Museum Cultural Recovery Papers No. 1.

DESGREZ H., GENTAZ R., CHEVREL J. P., 1965: Anomalies congénitales des arcs de l'atlas. *J. Radiol. Électrol.*, 46: 819—826.

ENGLÄNDER O., 1934: Über spaltförmige Defekte bzw. persistierende Knorpelfuge im vorderen Atlasbogen. *Forschr. Röntgenstr.*, 49: 403—406.

GEIPEL P., 1930: Zur Kenntnis der Spina bifida des Atlas. *Forschr. Röntgenstr.*, 42: 583—589.

GEIPEL P., 1932: Zur Kenntnis der Spatlbildung des Atlas und Epistropheus. II. Teil. *Fortschr. Röntgenstr.*, 46: 373—402.

GEIPEL P., 1935: Zur Kenntnis der Spatlbildung des Atlas und Epistropheus. III. Teil *Fortschr. Röntgenstr.*, 52: 533—570.

GEJVALL N. G., HENSCHEN F., 1968: Two late Roman skeletons with malformation and close family relationship from ancient Corinth. *Opuscula Atheniensia*, VIII: 179—193.

GROSKOPFF K. W., TISCHENDORF R., 1953: *Das normale menschliche Skelett in Röntgenskizzen.* VEB G. Thieme, Leipzig.

HANÁKOVÁ H., VYHNÁNEK L., 1981: Paläopathologische Befunde aus dem Gebiet der Tschechoslowakei. *Sb. Nár. Muzea v Praze*, XXXVII, B: 1—76.

CHOCHOL J., 1973: Antropologické slovanské skupiny z Lahovic u Prahy. *Pam. archeol.*, LXIV: 393—462.

KLAUS E., NEKULA J., 1980: Bazilární imprese a sdružené dysplasie horní krční páteře. *Čs. Radiol.*, 34: 383—388.

KÖHLER A., ZIMMER E. A., 1982: *Grenzen des Normalen und Anfänge des Pathologischen im Röntgenbild des Skeletts.* G. Thieme Verlag, Stuttgart—New York. 12. Ed.

LAHL R., PENNDORF K., 1965: Eine seltene kombinierte Fehlbildung der oberen Halswirbelsäule. *Zbl. Neurochir.*, 26: 50—56.

LE DOUBLE A. F., 1912: *Traité des variations de la colonne vertébrale de l'homme.* Vigot Frères, Paris.

SCHMIDT H., 1959: Okzipitale Dysplasie. *Fortschr. Röntgenstr.*, 91: 207—233.

TREFFTZ F., BERNHARD J., 1963: Fehlbildungen am Atlasbogen und ihre Bedeutung für die Traumatologie. *Zbl. Chir.*, 88: 405—407.

VLČEK E., STLOUKAL M., 1971: *Neurosurgical diseases in the prehistory of Czechoslovak territory.* Nár. Muzeum v Praze.

WACKENHEIM A., 1974: *Roentgen diagnosis of the craniovertebral region.* Springer Verlag, Berlin—Heidelberg—New York.

WACKENHEIM A., 1974: Fehlbildungen am Schädel-Hals-Übergang. In: *Handbuch der medizinischen Radiologie* Ed. L. Diethelm u. a.), Bd. VI/1. Springer Verlag, Berlin—Heidelberg—New York. S. 391—436.

WELLS C., 1963: The human skeleton. *Proc. Suffolk Inst. Archaeol.*, 29: 329—333.

Doz. MUDr. L. Vyhnánek, CSc.
Radiologische Klinik
der Karls-Universität
U nemocnice 2.
128 08 Praha 2